



## Vorhofflattern

Vorhofflattern und Vorhofflimmern sind verwandte Herzrhythmusstörungen und treten häufig gemeinsam auf. Im Gegensatz zum Vorhofflimmern kommt es beim Vorhofflattern zu einer geordneten elektrischen Erregung der Vorhöfe mit einer Frequenz von etwa 200 bis 300 pro Minute. Die messbare Pulsfrequenz liegt in der Regel bei 100 bis 150 Schlägen pro Minute, da nur jede zweite oder dritte Vorhoferregung vom AV-Knoten auf die Herzauptkammern weitergeleitet wird.

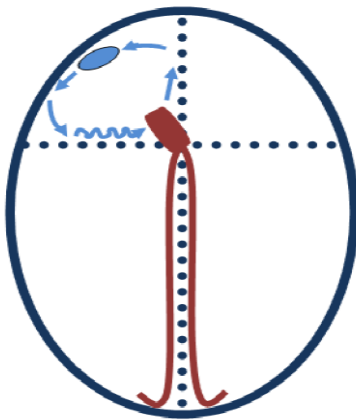


Abb. 1: Schematische Darstellung der Kreiserregung um die Trikuspidalklappe bei Vorhofflattern

Ursächlich für Vorhofflattern ist zumeist eine elektrische Kreiserregung um die rechte Herzklappe (Trikuspidalklappe). Diese muss zwingend eine Muskelbrücke zwischen unterer großer Körpervene und rechter Herzklappe (sog. Isthmus) passieren.

Kurzfristig kann das Vorhofflattern durch eine elektrische Kardioversion beendet werden. Eine dauerhafte Heilung ist nur durch eine Katheterablation möglich. Ziel der Verödung ist die sog. Muskelbrücke (Isthmusablation). Die Erfolgsrate der Isthmusablation liegt bei über 95 Prozent.

### **Invasive Rhythmologie**

Heinrich-Cotta-Straße 12

01324 Dresden

Telefon: 0351 8064-542

Telefax: 0351 8064-543

E-Mail: [epu@praxisklinik-dresden.de](mailto:epu@praxisklinik-dresden.de)

Leitung:

Prof. Dr. med. Stefan G. Spitzer